

<訂正>

第1回公開模擬試験におきまして、下記の訂正をお知らせさせていただきます。
ご迷惑をお掛けいたしますこと、お詫び申し上げます。

【更新履歴】

10月19日追加 (A28)

10月16日追加 (B13)

10月9日 (A37、B63)

10月19日追加

【A問題：問28】 解答・解説書 p.17

選択肢考察

誤) ○ e. 輪状甲狀筋 をはじめとする 声帯周囲の筋は～

正) ○ e. 輪状甲狀筋 は迷走神経から分枝する上喉頭神経に支配される。輪状甲狀筋以外の 声帯周囲の筋は～

10月16日追加

【B問題：問13】 解答・解説書 p.84

解答

誤) C → 正) CE (C or E) ※解答一覧も変更となります。

※成績表には反映されておりません。

<訂正の理由>

NSTは栄養管理に係る専門的知識を有した多職種からなるチームで、具体的には栄養管理に関わる所定の研修を終了した専任の常勤医師、常勤看護師、常勤薬剤師、常勤管理栄養士が必須であり、さらに歯科医師、歯科衛生士、臨床検査技師、理学療法士、作業療法士、社会福祉士、言語聴覚士が配置されることが望ましいとされています。

チーム医療の一員として、患者やその家族はもちろん関与することはありませんが、NSTでは患者や家族はチームに含まれないため、**複数解答とする。**

【A問題：問 37】 解答・解説書 p. 22

選択肢考察

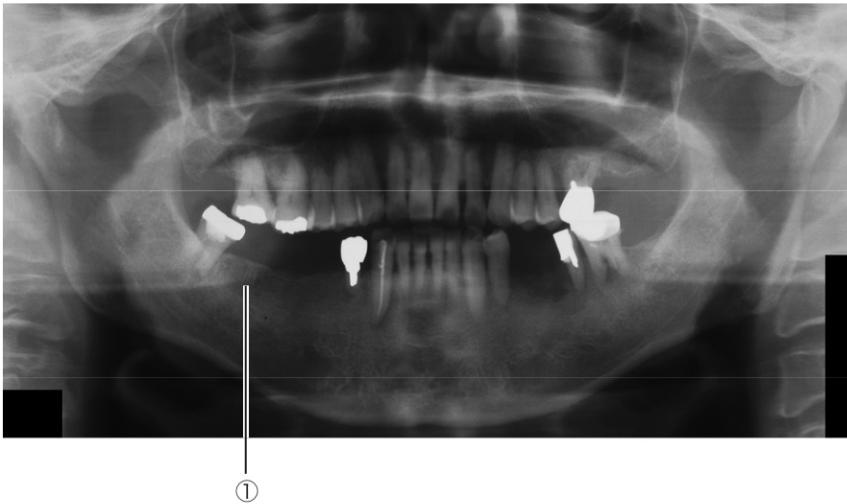
誤) × b, c, ○ d. ～混水比のほうが小さい。また、リン酸塩系埋没材のほうが、粉末の粒度が小さい。

正) × b, c, ○ d. ～混水比のほうが小さい。また、リン酸塩系埋没材のほうが、粉末の粒度が大きい。

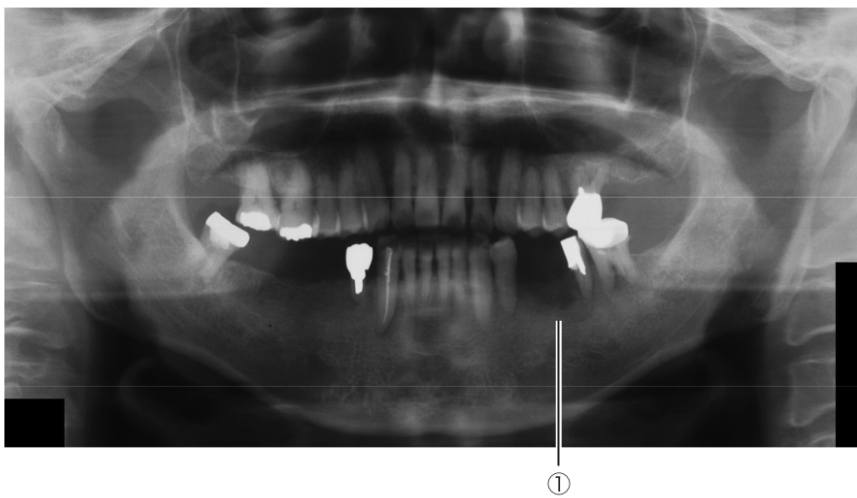
【B問題：問 63】 解答・解説書 p. 119

問題考察

誤) エックス線所見：①下顎左側臼歯部に虫食い状の骨吸収



正) エックス線所見：①下顎左側臼歯部に虫食い状の骨吸収



※追加で訂正が出た場合には、弊社ホームページ（公開模擬試験 掲示板）に掲載させていただきます。